Anatomía del oído externo

B. Delas, D. Dehesdin

El oído externo está compuesto por el pabellón y el conducto auditivo externo, y representa una doble entidad funcional y estética. Este órgano de arquitectura compleja interviene en la localización y la transmisión de la onda sonora, y participa en la amplificación de ciertas frecuencias. Además, posee una posición estratégica en la estética y armonía de la cara, y ocupa por ello un lugar destacado en el ámbito de la cirugía reparadora. El conocimiento adecuado de su anatomía también es indispensable para cualquier cirugía del oído medio. Las relaciones que presenta con la cavidad timpánica, la meninge temporal, la articulación temporomandibular y la parótida hacen que el oído externo interese a campos tan variados como las cirugías otológica, oncológica, reparadora e incluso a algunos accesos otoneuroquirúrgicos. Por último, parece útil comparar la morfología y la fisiología de este órgano en el seno de diferentes órdenes animales, para poder recordar los mecanismos filogenéticos que han conducido al estado humano de la estructura del pabellón.

© 2008 *Elsevier Masson SAS. Todos los derechos reservados.*

Palabras Clave: Oído externo; Pabellón; Conducto auditivo externo; Anatomía del oído externo; Morfometría de la oreja

Plan

- **Introducción** 1
- **Anatomía del pabellón** 2
  - Cara lateral 2
  - Cara medial 2
  - Revestimiento cutáneo 2
  - Esqueleto cartilaginoso 2
  - Sistema musculoligamentoso 3
- **Anatomía del conducto auditivo externo** 3
  - Dimensiones 4
  - Morfología 4
  - Porción fibrocartilaginosa 4
  - Porción ósea 4
  - Revestimiento 5
- **Vascularización del oído externo** 5
  - Arterias 5
  - Venas 6
  - Vasos linfáticos 6
- **Inervación del oído externo** 6
- **Variaciones anatómicas** 7
  - Variabilidad y aplicaciones clínicas 7
  - Morfometría 7
- **Fisiología acústica del oído externo** 8
- **Anatomía comparada del oído externo** 8

Introducción

El oído externo, compuesto por el pabellón y el conducto auditivo externo, desempeña varias funciones: amplificación y localización espacial de la onda sonora, protección del oído medio y además una función destacada en la estética cefálica. Constituye el primer órgano acústico, situado lateral al oído medio y al oído interno (Fig. 1).

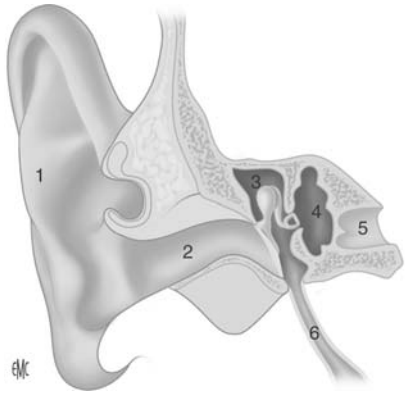

Figura 1. Situación general del oído externo, vista frontal. 1. Pabellón; 2. conducto auditivo externo; 3. atrio y receso epitimpánico; 4. cóclea; 5. conducto auditivo interno; 6. trompa de Eustaquio.

Anatomía del pabellón

El pabellón auricular (oreja) es un órgano par, situado detrás de la articulación temporomandibular y de la región parotídea, por delante de la mastoides y por debajo de la región temporal.

Consta de una cara lateral, un borde libre y una cara medial.

Está unido al cráneo por la parte media de su tercio anterior, de modo que los dos tercios posteriores forman la zona móvil del pabellón.

Cara lateral

Está constituida por las prominencias y depresiones del cartílago del pabellón, a las que se adapta el revestimiento cutáneo, y del lóbulo, que carece de esqueleto cartilaginoso. Estas prominencias circunscriben la depresión de la concha y del conducto auditivo externo.

Las prominencias que se encuentran de forma constante son el hélix, el antihélix, el trago y el antitrago (Fig. 2).

El hélix forma la periferia de los dos tercios superiores del pabellón. Nace en la parte anterior de la concha y por encima del conducto auditivo externo mediante una raíz (rama del hélix) que se dirige hacia delante y hacia arriba para curvarse a continuación, formando un arco de concavidad inferior. El hélix adopta en la parte posterior un trayecto vertical y se termina en la parte posterosuperior del lóbulo, en la cola del hélix.

El antihélix es una prominencia bífida concéntrica al hélix, del que está separado por el surco escafoideo del hélix o escafa; nace en paralelo a la cola del hélix y se inclina hacia arriba y hacia delante para dividirse en dos prominencias: las raíces anterior y posterior del antihélix (crura anthelicis). La zona delimitada por estas dos raíces se denomina fosita navicular o fosa triangular.

El trago es una prominencia de forma triangular, inclinada en sentido posterolateral, en la vertical del borde anterior del conducto auditivo externo. Su borde libre puede ser convexo o de aspecto ligeramente bituberculoso, en cuyo caso se describe un tubérculo supratraguiano. Está separado de la raíz del hélix por un surco denominado escotadura anterior de la oreja.

El antitrago es una pequeña prominencia situada por delante del nacimiento del antihélix y se relaciona con el trago, del que se encuentra separado por una escotadura de concavidad posterosuperior denominada escotadura de la concha o intertraguiana (incisura intertragica).

También se describe una pequeña depresión situada entre el antitrago y el antihélix, denominada surco posterior del pabellón (sulcus auriculae posterior) o escotadura del antihélix [1].

La concha es la depresión limitada por: el antihélix por detrás y por arriba, la raíz del hélix y el trago por delante, y el antitrago por debajo.

La concha se divide en dos partes por la raíz del hélix: cymba de la concha en la parte superoposterior y cavidad de la concha en la inferoanterior.

La cavidad de la concha está separada del conducto auditivo externo por una cresta roma de concavidad anterior.

El lóbulo de la oreja, que es un simple pliegue cutáneo sin estructura cartilaginosa, es la continuación de la cola del hélix y del trago. Presenta numerosas variaciones anatómicas que se detallarán más adelante.

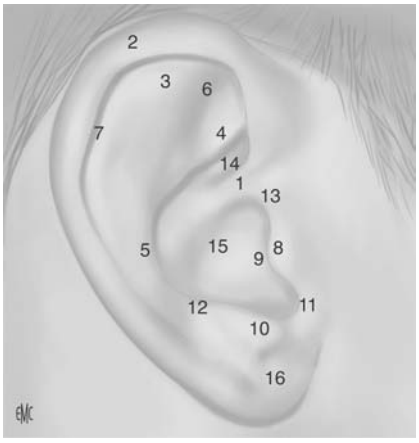

Figura 2. Cara lateral del pabellón derecho; 1. Raíz del hélix; 2. hélix; 3. raíz superior del antihélix; 4. raíz inferior del antihélix; 5. antihélix; 6. fosita navicular; 7. escafa; 8. trago; 9. conducto auditivo externo; 10. antitrago; 11. escotadura de la concha; 12; escotadura del antihélix; 13. escotadura anterior de la oreja; 14. cymba de la concha; 15. cavidad de la concha; 16. lóbulo.

Cara medial

Se describe en ella una parte anterior fija y una parte posterior libre. Esta última representa los dos tercios de la anchura del pabellón. Está constituida por el negativo de los relieves de la cara lateral. La prominencia representada por la depresión de la concha forma la eminencia de la concha. En la parte posterior, el surco denominado fosa del antihélix se relaciona con el relieve del antihélix y la eminencia de la escafa con el surco de la escafa.

La parte anterior se relaciona con el contorno del conducto auditivo externo. La zona fija sobresale: hacia atrás, sobre la región mastoidea alrededor de unos 10 mm y, hacia arriba, sobre la raíz del cigoma esta misma distancia [2].

La unión de las dos zonas está marcada por el surco retroauricular.

Revestimiento cutáneo

La piel se adhiere a la perfección al conjunto de los relieves de las dos caras del pabellón. Es muy fina y adherente al plano cartilaginoso en la cara lateral, y es más gruesa y menos adherente a la cara medial y a la mastoides, con la presencia de algunos islotes adiposos.

Esqueleto cartilaginoso

La estructura cartilaginosa del oído externo es responsable de los relieves y depresiones del pabellón, con la notable excepción del lóbulo, y le confiere su elasticidad. Se trata de un cartílago reticulado, rodeado de un pericondrio grueso y nacarado.

Esta lámina cartilaginosa compleja, de un grosor de 0,5-1 mm (máximo en la concha), presenta relieves y depresiones detallados durante la descripción de la anatomía superficial. No obstante, la desnudación completa del cartílago hace aparecer varias peculiaridades (Fig. 3).

El relieve de la cola del hélix se observa en forma de una excrecencia orientada en sentido inferoanterior. En la raíz del hélix se describe una excrecencia orientada hacia delante: la espina del hélix (spina helicis). Entre el trago y la raíz del hélix existe una solución de continuidad, correspondiente a la escotadura anterior de la oreja.

En la cara medial, el relieve de la eminencia de la concha está cruzado por una delgada cresta vertical, el pontículo, que es la zona de inserción del músculo

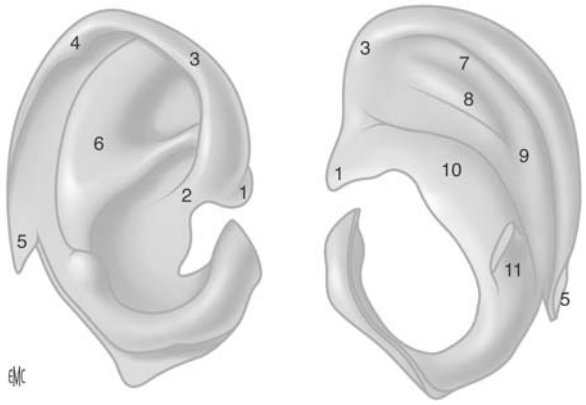

Figura 3. Vistas lateral y medial del cartílago del pabellón derecho; 1. Espina del hélix; 2. raíz del hélix; 3. hélix; 4. tubérculo auricular; 5. cola del hélix; 6. antihélix; 7. eminencia de la escafa; 8. fosa del antihélix; 9. surco posterior del antihélix; 10. eminencia de la concha; 11. pontículo.

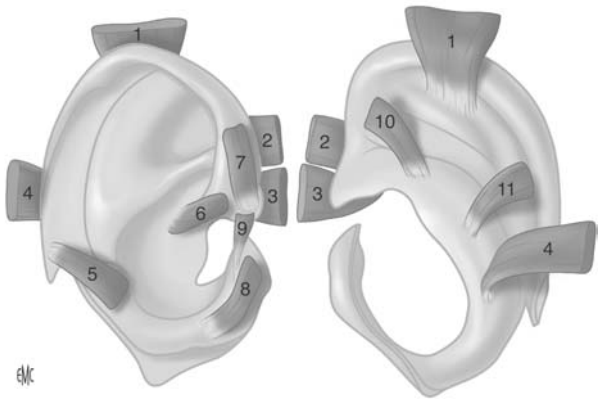

Figura 4. Músculos del pabellón. 1. Músculo auricular superior; 2. músculo temporal superficial; 3. músculo auricular anterior; 4. músculo auricular posterior; 5. músculo del antitrago; 6. músculo menor del hélix; 7. músculo mayor del hélix; 8. músculo del trago; 9. músculo piramidal; 10. músculo oblicuo; 11. músculo transverso.

auricular posterior. El borde superior de la eminencia de la concha está marcado por un surco profundo denominado surco transverso del antihélix.

Sistema musculoligamentoso

Se trata de un sistema atélico (que ha perdido su finalidad). El aparato musculoligamentoso del pabellón auricular puede dividirse en dos grupos: extrínseco e intrínseco.

Ligamentos

Los ligamentos extrínsecos de Valsalva (ligamenta auricularia) se encargan, junto a los músculos correspondientes, de la fijación del pabellón a sus puntos de inserción craneal [3].

- El ligamento anterior (ligamentum auriculare anterior) se origina en la aponeurosis del músculo temporal por encima del arco cigomático, después del tubérculo del arco, y termina a nivel de la espina del hélix, en el borde superior del trago.
- El ligamento posterior (ligamentum auriculare posterior) une la cortical mastoidea con la convexidad posterior de la concha, por debajo del pontículo.
- Según Valsalva, existe un ligamento superior (ligamentum auriculare superior), que une el borde superior del conducto auditivo externo con la espina del hélix.

Los ligamentos intrínsecos del pabellón, que son muy rudimentarios en el ser humano, rellenan las distintas escotaduras y unen las lengüetas cartilaginosas. En la cara lateral, dos ligamentos rellenan el surco auricular posterior y la escotadura anterior de la oreja. En la cara medial, dos ligamentos muy delgados sobresalen de la fosa del antihélix y de la eminencia de la escafa.

Músculos extrínsecos

Se asocian al grupo de los músculos subcutáneos de la cara. Se distinguen (Fig. 4):

- el músculo auricular anterior o Attrahens aurem [4], que es un fascículo muy delgado originado en la aponeurosis epicraneal a nivel de la raíz del cigoma y que termina en la espina del hélix y en el borde anterior de la concha;
- el músculo auricular superior o Attolens aurem es más grueso y se individualiza mejor. Sus fibras nacen del epicráneo por encima del pabellón y se reúnen en un tendón que termina en la fosa del antihélix;
- el músculo auricular posterior o Retrahens aurem, nace en la apófisis mastoides, por debajo de las fibras del occipital, en dos o tres fascículos que terminan a nivel del pontículo de la concha;
- algunas descripciones clásicas enumeraban un cuarto músculo extrínseco, el músculo temporal superficial, muy delgado, situado entre el músculo auricular anterior y el borde posterior del orbicular de los párpados, que permitiría teóricamente llevar el pabellón hacia delante y hacia arriba.

Músculos intrínsecos

Aunque estos músculos tienen una funcionalidad casi nula, han sido objeto de múltiples descripciones exhaustivas. Pueden citarse:

- el músculo mayor del hélix (helicis major), que une en vertical la espina del hélix con la piel del borde anterior del hélix;
- el músculo menor del hélix (helicis minor), situado en la cara lateral de la raíz del hélix;
- el músculo del trago de Valsalva (musculus tragicus), formado por fibras situadas en la cara lateral del cartílago del trago;
- el músculo piramidal de Jung (musculus pyramidalis auriculae), muy inconstante, que está constituido por la prolongación de algunas fibras del músculo del trago hacia la espina del hélix;
- el músculo del antitrago (musculus antitragicus) une el antitrago con el borde posteroinferior del hélix [5];
- el músculo transverso (musculus transversus auriculae), situado en la cara medial del pabellón, une la parte media de la eminencia de la concha con la convexidad posterior de la fosita navicular;
- el músculo oblicuo (musculus obliquus auriculae) sigue un trayecto similar al músculo transverso por delante de este último.

■ Anatomía del conducto auditivo externo

Con fines terminológicos, se empleará el término de «meato acústico» para referirse al conducto auditivo externo. Se trata de un conducto aéreo más o menos cilíndrico, aplanado en sentido anteroposterior, cuyo límite medial es la membrana timpánica y que se abre al aire libre en su parte lateral. Está formado en su parte lateral por una porción cartilaginosa y en la medial por una porción ósea.

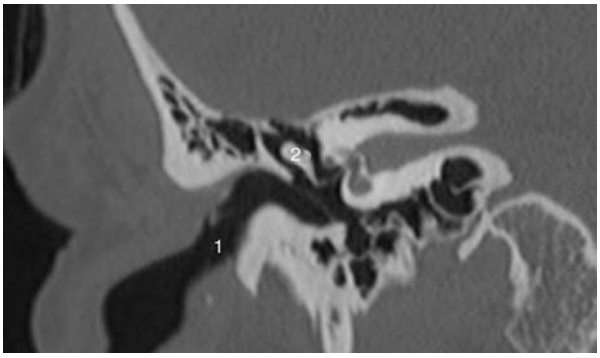

Figura 5. Corte frontal de tomografía computarizada que pasa por el conducto auditivo externo. 1. Conducto auditivo externo; 2. conjunto incudomaleolar y membrana timpánica.

Figura 6. Corte axial de resonancia magnética en el que se muestra el aspecto sigmoide del conducto auditivo externo. 1. Conducto auditivo externo; 2. trago.

Dimensiones

Este conducto mide alrededor de 25 mm y adopta una dirección ligeramente oblicua en sentido lateromedial y posteroanterior, formando un ángulo de 80° con el eje sagital del hueso temporal. Sigue un trayecto paralelo al conducto auditivo interno, aunque situado en una posición más anterior e inferior.

El conducto adopta una forma sigmoide de concavidad posteroinferior. Su sección, que es muy variable, mide 8 mm de media y disminuye en la unión entre los dos tercios laterales y el tercio medial. Este segmento más estrecho se denomina istmo y se encuentra a alrededor de 20 mm del orificio externo (Fig. 5).

Debido a la inclinación inferior, anterior y medial de la membrana timpánica, la pared inferior del conducto mide alrededor de 5 mm más que la pared superior [1].

Morfología

Debido a su forma sigmoide, pueden describirse tres segmentos en el meato acústico (Fig. 6):

- un segmento lateral, oblicuo en sentido medial y anterior, que sigue el eje del cartílago del trago;
- un segmento medio, que forma un codo de concavidad posterior muy marcado, a nivel de la unión entre el segmento cartilaginoso y el óseo;
- un segmento medial, que realiza una segunda inflexión anterior hasta el tímpano.

Porción fibrocartilaginosa

Esta porción se continúa con el esqueleto cartilaginoso del pabellón descrito antes. Tiene una longitud de 8-9 mm y está formada por la unión entre un surco anteroinferior cartilaginoso y un surco posterosuperior fibroso.

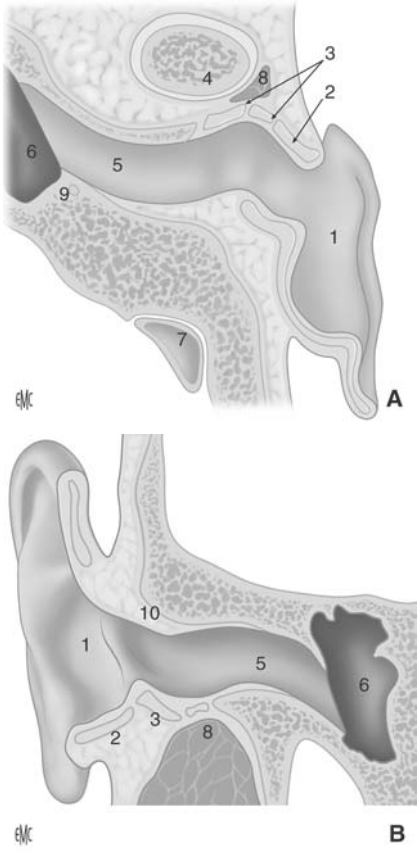

Figura 7.
A. Corte transversal del conducto auditivo externo.
B. Corte coronal del conducto auditivo externo. 1. Concha; 2. trago; 3. escotaduras cartilaginosas del conducto auditivo (Duverney, Santorini); 4. cóndilo mandibular; 5. conducto auditivo externo; 6. cavidad timpánica; 7. seno lateral; 8. prolongación parotídea; 9. nervio facial (tercera porción); 10. porción cupular (muro del ático).

Surco cartilaginoso

Se continúa: lateralmente con el cartílago del trago y medialmente con el surco del hueso timpánico. En su cara anterior se encuentran varias escotaduras, por lo general en número de dos: las escotaduras de Duverney o de Santorini (incisurae cartilaginis meatus acoustici), rellenadas por tejido fibroso, que aumentan la flexibilidad del conducto. En su cara posterior existe una solución de continuidad que lo separa de la concha: la escotadura terminal, descrita por Schwalbe (Fig. 7A).

Surco fibroso

Cierra en la parte superoposterior la porción lateral del conducto auditivo externo. Se relaciona: a nivel lateral con el cartílago del pabellón, y a nivel medial con el conducto óseo en la espina de Henle (spina supra meatum).

Porción ósea

Mide una media de 16 mm de longitud y es aplanada en sentido anteroposterior. Constituye los dos tercios mediales del conducto. Está formada por el hueso timpánico y la porción subcigomática de la escama del hueso temporal (Fig. 7B).

Clásicamente se describen cuatro paredes y dos orificios en el conducto auditivo externo.

Pared anterior

Está constituida por el borde anterior del hueso timpánico. Esta pared, cóncava en sentido superoinferior, se une en ángulo agudo con la membrana timpánica. Tiene un grosor reducido (2 mm) y se relaciona anteriormente con la articulación temporomandibular y con la prolongación subcondílea de la glándula parótida.

Pared inferior

También está formada por el surco del hueso timpánico, con una concavidad inferior en el sentido transversal. Tillaux ha descrito un pequeño reborde óseo en su extremo medial, al que ha denominado seno pretimpánico.

Pared posterior

Está formada: en su parte lateral, por la apófisis mastoides del temporal y, en la medial, por el surco del hueso timpánico. Constituye la separación entre las cavidades mastoideas y el conducto auditivo externo. Está recorrida por la escotadura timpanoescamosa.

Sus principales relaciones son: posteriormente, las celdillas mastoideas y la tercera porción del nervio facial y en la zona inferoanterior, la parte posterior del atrio.

Pared superior

Está formada por la porción escamosa del hueso temporal. Adopta una concavidad inferior en el sentido sagital. En su parte medial, presenta una fuerte inclinación en sentido inferomedial para formar el muro del ático (porción cupular). Este muro óseo se afina en sentido superoinferior y limita lateralmente el epitímpano.

Su principal relación superior es la meninge temporal y el lóbulo temporal.

Orificio medial

Se relaciona con la inserción de la membrana timpánica en su surco. El hueso timpánico no es circunferencial en la inserción de la porción fláccida, lo que da lugar a la escotadura timpánica de Rivinus.

Orificio lateral

Corresponde a la unión entre los dos componentes óseo y fibrocartilaginoso del conducto auditivo externo. Hay que recordar un elemento óseo muy constante en la zona de unión posterosuperior: la espina suprameática de Henle.

> **“ *Para recordar***
>
> La conformación del conducto auditivo externo explica por qué los cuadrantes timpánicos anteriores suelen quedar ocultos en la exploración otoscópica, así como la utilidad de la tracción superoposterior del pabellón para lograr una exposición mejor.

Revestimiento

El revestimiento cutáneo del conducto auditivo externo está en continuidad con el del pabellón y se une firmemente al pericondrio y al periostio de sus dos porciones. El grosor cutáneo disminuye en sentido lateromedial, y después este revestimiento participa en la formación de la membrana timpánica.

La porción fibrocartilaginosa del conducto está dotada de anexos (aparatos pilosebáceos, glándulas ceruminosas) que están ausentes en la porción ósea).

■ Vascularización del oído externo

Arterias

La anatomía vascular del oído externo se ha podido precisar gracias a numerosos estudios morfológicos mediante inyecciones en cadáveres o con angiografías realizadas recientemente en el estudio de los colgajos periauriculares [6-8].

La red arterial se origina en la carótida externa. Pueden describirse tres ejes vasculares (Fig. 8A, B):

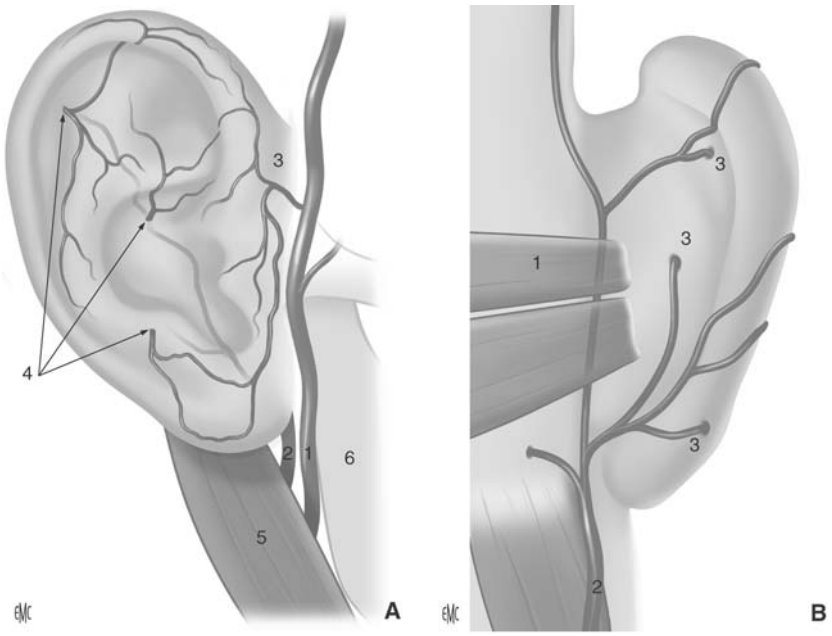

Figura 8.
A. Red arterial del pabellón auricular, vista lateral. 1. Arteria temporal superficial (ATS); 2. arteria auricular posterior; 3. rama auricular de la ATS; 4. ramas perforantes; 5. músculo digástrico; 6. ángulo de la mandíbula.
B. Red arterial del pabellón, vista posterior. 1. Músculo auricular posterior; 2. arteria auricular posterior; 3. ramas perforantes.

- una red anterior, procedente de la arteria temporal superficial (ATS). La arteria auricular, rama de la ATS, rodea en un trayecto ascendente el borde anterior del trago y del hélix. Da varias ramas, en la mayoría de las ocasiones tres, destinadas a la parte anterior del hélix, la fosita navicular, las raíces del antihélix, el trago y el lóbulo;
- una red posterior dependiente de la arteria auricular posterior (AAP), que nace en la carótida externa o en la occipital. La AAP sigue un trayecto ascendente en el borde anterior de la apófisis mastoides, a nivel del surco retroauricular, por delante del músculo retroauricular. Se divide en varias ramas destinadas a la cara medial del pabellón y en tres o cuatro ramas perforantes. Estas ramas perforantes forman una red anastomótica con la red anterior procedente de la ATS, que es muy densa a nivel de la concha. La AAP se ocupa de la vascularización de los dos tercios posteriores del hélix, de la escafa, del antihélix y de toda la concha; no interviene en la vascularización del lóbulo.

La vascularización del conducto auditivo externo también corresponde a la carótida externa: su porción cartilaginosa depende de las ramas de la ATS y de la AAP; la porción ósea depende de la maxilar interna por sus ramas timpánica anterior y auricular profunda y, en menor grado, por la arteria estilomastoidea procedente de la occipital o de la AAP.

> **“ *Para recordar***
>
> La vascularización del pabellón corresponde a dos redes procedentes del sistema carotídeo externo, una posterior y otra anterior, que se anastomosan mediante ramas perforantes.

Venas

El drenaje venoso del oído externo se realiza por dos redes principales: una red anterior que drena en la vena temporal superficial y después en la vena yugular externa, y una red posterior que drena a través de las venas auricular posterior y occipital superficial en la red yugular externa, así como a los senos venosos intracraneales a través de la vena emisaria mastoidea.

El drenaje del conducto óseo sigue estos dos ejes y el de la vena maxilar interna.

Vasos linfáticos

El conocimiento del drenaje linfático del oído externo adquiere todo su sentido en la cirugía oncológica del pabellón. Implica al pabellón y a la porción cartilaginosa del conducto. Se efectúa por tres vías de drenaje:

- una vía anterior, que drena el tercio anterior del hélix, el trago y la parte anterior y superior del conducto auditivo, a nivel del grupo ganglionar preauricular o pretraguiano;
- una vía posterior, que drena el antihélix y el lóbulo, así como una parte de la concha. Los colectores linfáticos efectúan un primer relevo ganglionar mastoideo por encima de la inserción del músculo esternocleidomastoideo;

Figura 9. Inervación del pabellón auricular. En recuadros: nervio trigémino; en amarillo: plexo cervical superficial; en gris: nervio intermedio.

- una vía inferior, que se ocupa del drenaje de la concha, de la mayor parte del hélix y de la pared inferior del conducto. Los relevos se efectúan en los ganglios parotídeos y laterales profundos del cuello.

> **“ *Para recordar***
>
> Las modalidades del drenaje linfático del oído externo obligan con mucha frecuencia a realizar una parotidectomía durante un vaciamiento ganglionar por una neoplasia.

Inervación del oído externo

La inervación sensitiva del oído externo es muy compleja y se realiza por cuatro nervios (Fig. 9):

- el nervio intermedio de Wrisberg, que reúne las fibras sensitivas de la zona de Ramsay-Hunt, que comprende la concha, la parte anterior del antihélix, la raíz del hélix, la fosita triangular y las caras posterior e inferior del conducto auditivo externo y del tímpano. Una erupción vesiculosa de esta zona durante una parálisis facial periférica orienta hacia su origen herpético;
- el nervio auriculotemporal, ramo del nervio mandibular, que inerva el trago, la porción ascendente del hélix y la cara anterior del conducto auditivo externo y del tímpano;
- el ramo posterior del nervio auricular mayor, originado a partir de las raíces C2 y C3 del plexo cervical superficial; inerva el lóbulo, el tercio posterior del pabellón en su cara lateral, así como toda su cara medial;
- el ramo auricular del nervio vago (ramo de la fosa yugular), que penetra en el acueducto del facial por el ostium introitus, se anastomosa temporalmente con el VII, sale al espacio retroestiloideo por el canalículo mastoideo, se anastomosa con el ramo auricular posterior del facial y se distribuye por la cara posterior del pabellón y del conducto auditivo externo [9].

En algunas personas, el nervio glosofaríngeo también participa en esta inervación mediante una anastomosis con el nervio intermedio.

La inervación motora corresponde al nervio facial.

Figura 10. Signo de Frank: pliegue diagonal sobre el lóbulo.

Figura 11. Formas pendular (A) y fija (B) del lóbulo.

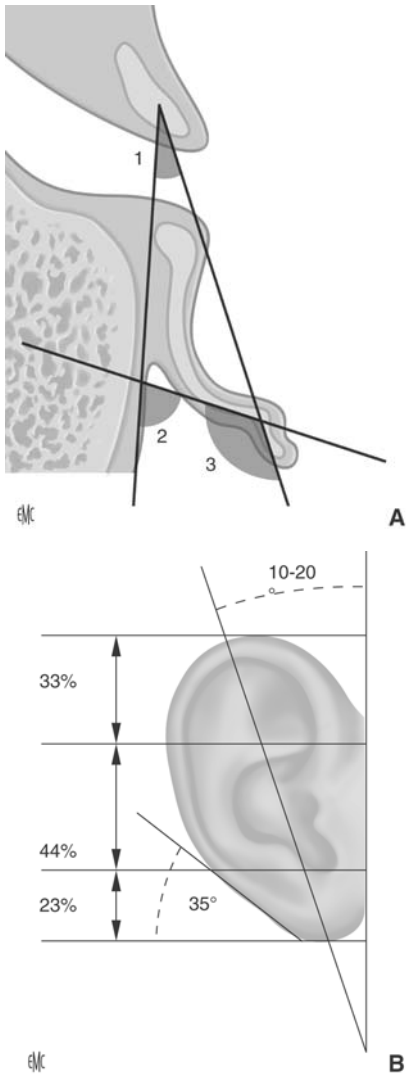

Figura 12.
A. Medidas cefalométricas del pabellón. 1. Ángulo cefaloauricular; 2. ángulo cefaloconchal; 3. ángulo escafoconchal.
B. Proporciones del pabellón.

■ Variaciones anatómicas

Variabilidad y aplicaciones clínicas

La frontera que existe entre la anatomía normal y patológica del pabellón auricular es muy difusa, y responde esencialmente a criterios estéticos que varían en función de las civilizaciones.

La gran variabilidad de los relieves y de los ángulos del oído externo también se ha aprovechado por Alphonse Bertillon, fundador de la antropometría judicial, que utilizó los puntos auriculares como sistema de identificación criminal antes de descubrir el uso de las huellas digitales. Los estudios de Bertillon han caído en desuso, pero se han utilizado de nuevo en criminología, sobre todo en Estados Unidos, a través de la disciplina de la «otomorfología» o *earology* [10].

En los últimos años se han realizado numerosos estudios antropométricos, que han permitido extraer ciertos criterios de «normalidad» estética.

En el límite de la variación anatómica, se puede en describir ciertas personas una pequeña excrecencia cartilaginosa del borde libre del hélix, el tubérculo auricular, presente en numerosos simios y descrito por Charles Darwin a partir de las obras del escultor Woolmer [11].

Puede existir un auténtico trago accesorio, situado por delante del trago o de la raíz del hélix, sin asociación patológica, en el 0,15-1,2% de los casos [12].

En algunas personas puede encontrarse un pliegue diagonal a nivel del lóbulo (Fig. 10). Frank señaló desde 1943 la asociación entre el pliegue diagonal del lóbulo de la oreja y una coronariopatía, lo que se ha confirmado mediante numerosos estudios arteriográficos [13-15].

En cuanto al lóbulo, se pueden distinguir dos formas normales, una pendular y otra fija, cuya transmisión sigue una herencia de tipo mendeliano (Fig. 11).

Morfometría

El conocimiento de una anatomía «normal» del pabellón tiene utilidad esencialmente en el tratamiento de los síndromes malformativos, de las orejas despegadas y en la cirugía reparadora del pabellón.

La evaluación estética del pabellón, ya iniciada por Leonardo da Vinci a propósito de cánones estéticos, se realiza clásicamente por la valoración de tres ángulos (Fig. 12A):

- el ángulo cefaloconchal, formado por el plano de la concha y el plano temporomastoideo, cuyo valor es cercano a 80° y cuya abertura puede deberse a una hipertrofia de la concha o, según algunos autores, a una inserción más proximal del músculo auricular posterior [16];
- el ángulo cefaloauricular, definido por el ángulo formado entre el plano de la escafa y el plano temporal. Suele ser de 25-40°;
- el ángulo escafoconchal, formado por los planos de la concha y de la escafa. Tiene un valor cercano a 100° y su abertura suele traducir un defecto del pliegue del hélix.

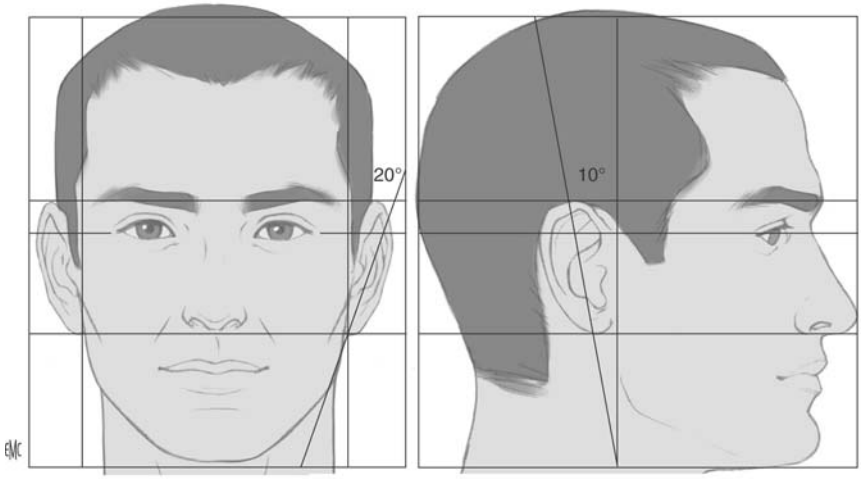

Figura 13. Anatomía artística del pabellón. Modificada de Andrew Loomis.

En el plano sagital, el eje mayor del pabellón es oblicuo en sentido superoposterior y forma con la vertical un ángulo de alrededor de 10-20° (Fig. 12B); la vertical que pasa por el trago se proyecta en la mitad del cuello [17].

El extremo del lóbulo se proyecta sobre una horizontal que pasa por el ala nasal. El punto más superior del hélix se proyecta a la altura de la ceja (Fig. 13).

En un plano frontal, el eje del pabellón forma un ángulo de alrededor de 20° con la horizontal.

El análisis de los estudios morfométricos recientes [12, 18, 19], realizados en poblaciones de edades y razas variadas, permite definir las dimensiones normales del pabellón.

La altura media del pabellón es de 58 mm en las mujeres, de 62 mm en los varones y la anchura media es de 34 y 36 mm, respectivamente.

La altura del lóbulo tiene un valor medio de 20 mm, algo mayor en el varón que en la mujer; esta altura varía en realidad en función del tipo de lóbulo, pendular o fijo.

Suele existir una asimetría entre ambos pabellones de una misma persona, que no supera el 5% de diferencia.

En los niños, la anchura definitiva del pabellón y la profundidad de la concha se adquieren entre los 6-7 años. Hay que esperar a los 12-13 años para alcanzar su altura definitiva [20-22].

> “ *Para recordar*
>
> Los principales elementos malformativos responsables del cuadro de orejas despegadas son:
> - abertura del ángulo cefaloconchal;
> - hipertrofia de la concha;
> - defecto de pliegue del antihélix.

■ Fisiología acústica del oído externo

Las funciones de amplificación y de localización del oído externo se demostraron en la década de 1960, sobre todo gracias a los estudios de Bekesy.

La amplificación varía en función del ángulo de incidencia (azimut) y de la frecuencia de la onda sonora. En el ser humano, la amplificación es máxima, de alrededor de 20 dB, para un azimut de 45° respecto al plano sagital y para las frecuencias comprendidas entre los 2.000 y los 3.000 Hz.

Este es el motivo que justifica la repercusión de una enfermedad del oído externo sobre los umbrales auditivos; un tapón de cerumen o un colapso del conducto auditivo externo provocado por la presión del auricular durante la exploración audiométrica pueden causar un artefacto de tipo hipoacusia transmisiva.

■ Anatomía comparada del oído externo

Durante la filogenia, la aparición de un sistema auditivo se observa de forma clara en los peces óseos (osteícteos), hace alrededor de 400 millones de años, gracias a la diferenciación de órganos otolíticos capaces de responder al estímulo vibrátil del agua. La lagena, una extensión del sáculo, será el precursor de la cóclea [23].

Hace alrededor de 300-350 millones de años, apareció con las clases de anfibios y de reptiles una papila acústica en el seno del órgano de la lagena. Los espacios perilinfáticos se organizaron para formar un conducto, separado del aire exterior por una membrana timpánica; al mismo tiempo, apareció un huesecillo único, la columela, que transmitía el estímulo vibratorio al laberinto. Los batracios y los reptiles no poseen un auténtico oído externo, a excepción de los cocodrilianos, en los que se encuentra un rudimento de meato acústico formado por repliegues de la piel del cráneo (Fig. 14).

La aparición de la clase de los mamíferos hace 200 millones de años se acompañó de la formación de un auténtico conducto auditivo externo a partir de la primera hendidura ectodérmica, de un esqueleto cutaneocartilaginoso y muscular que forma el pabellón y del desarrollo de una cadena de tres huesecillos por «absorción» de los dos huesos mandibulares de los reptiles.

Las aves carecen de un auténtico pabellón, pero algunas de ellas están dotadas de un conducto auditivo externo, prolongado por repliegues cutáneos o por plumas ligeramente transformadas (Fig. 15). Debe señalarse el hecho destacable de algunas rapaces cuya peculiaridad consiste en poseer una fuerte asimetría de orientación, que puede existir incluso a nivel del

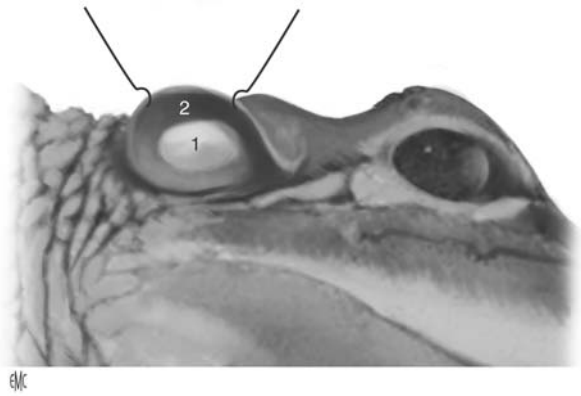

Figura 14. Esquema de la región timpánica de *Alligator mississipiensis*. Según Retzius. Demostración del tímpano (1) al levantar el lóbulo protexctor (2).

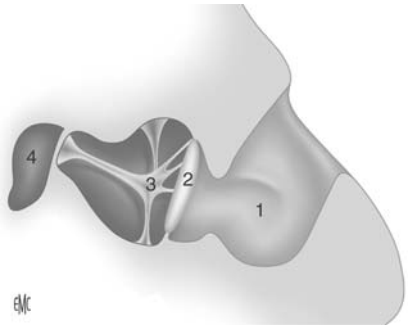

Figura 15. Corte transversal del órgano acústico de Struthio (avestruz). 1. Conducto auditivo externo; 2. membrana timpánica; 3. columela; 4. región de la ventana oval.

esqueleto craneofacial; esta asimetría aumenta el desfase de la onda acústica y mejora así, según el principio del sónar, la localización de la fuente sonora.

En algunos mamíferos, el oído externo posee funciones muy alejadas de la audición; de este modo, en el elefante, el gran pabellón participa, debido a su gran superficie, en la homeotermia.

En el orden de los primates, los problemas taxonómicos han llevado a algunos autores a cuestionarse sobre la gran variabilidad del oído externo en el seno de especies vecinas.

La comparación morfológica (Fig. 16) del oído externo y las exploraciones audiométricas realizadas en los distintos taxones llevan a los siguientes resultados:

- las especies del suborden de los prosimios (lemuroides, lorisoides, tarsioides) poseen un pabellón globalmente más estrecho que las del suborden de los antropoides (platirrinos, catarrinos, hominoides);
- los antropoides poseen a nivel del oído externo una mejor función de amplificación de las frecuencias graves.

Una de las hipótesis propuestas para explicar esta filogenia es que una mejor percepción de los sonidos graves permite aumentar las comunicaciones a distancia entre los distintos individuos de un grupo [24].

Además, la persistencia de una musculatura auricular intrínseca y extrínseca, a menudo en estrecha relación con el sistema musculoaponeurótico superficial, parece correlacionar con la relevancia social de la mímica, sobre todo en algunos grandes simios [25].

Debe señalarse que en numerosos mamíferos, como el perro, el nervio vago participa en gran medida en la inervación del oído externo, originando el reflejo denominado otocardíaco (bradicardia durante la estimulación dolorosa del pabellón).

Figura 16. Morfología del pabellón en distintos primates.
A. Prosimios.
B. Antropoides.

Bibliografía

[1] Rouvière H. In: *Anatomie Humaine*. Paris: Masson; 1940. p. 354-62.

[2] Testut J. *Précis-atlas de dissection des régions*. Paris: Octave Doin; 1921.

[3] Ladreit de Lacharrière JF. *Dictionnaire encyclopédique des sciences médicales. Oreille, vol 17*. Paris: édition Dechambre; 1882 (191p).

[4] Gray H. *Anatomy of the human body. Vol 10*. Philadelphia: Lea and Febiger; 1918, Bartleby.com; 2000.

[5] Bennett SP, Dagash H, McArthur PA. The role of the antitragicus muscle in plical folding of the pinna. *Plast Reconstr Surg* 2005;**115**:1266-8.

[6] Park C, Lineaweaver WC, Rumly TO, Buncke HJ. Arterial supply of the anterior ear. *Plast Reconstr Surg* 1992;**90**:38-44.

[7] Moschella F, Cordova A, Pirrello R, De Leo A. The supra-auricular arterial network: anatomical bases for the use of superior pedicle retro-auricular skin flaps. *Surg Radiol Anat* 2003;**24**:343-7.

[8] Pinar YA, Govsa F. Anatomy of the superficial temporal artery and its branches: its importance for surgery. *Surg Radiol Anat* 2006;**28**:248-53.

[9] Lazorthes G. *Le système nerveux périphérique*. Paris: Masson; 1955 (152p).

[10] Meijerman L, Sholl S, De Conti F, Giacon M, Van der Lugt C, Drusini A, et al. Exploratory study on classification and individualisation of earprints. *Forensic Sci Int* 2004;**140**:91-9.

[11] Millard DR, Pickard RE. Darwin's tubercle belongs to Woolner. *Arch Otolaryngol* 1970;**91**:334-5.

[12] Azaria R, Adler N, Silfen R, Regev D, Hauben DJ. Morphometry of the adult human earlobe: a study of 547 subjects and clinical application. *Plast Reconstr Surg* 2003; **111**:2398-404.

[13] Evrengül H, Dursunoğlu D, Kaftan A, Zoghi M, Tanriverdi H, Zungur M, et al. Bilateral diagonal earlobe crease and coronary artery disease: a significant association. *Dermatology* 2004;**209**:271-5.

[14] Elliott WJ, Powell LH. Diagonal earlobe creases and prognosis in patients with suspected coronary artery disease. *Am J Med* 1996;**100**:205-11.

[15] Kuri M, Hayashi Y, Kagawa K, Takada K, Kamibayashi T, Mashimo T. Evaluation of diagonal earlobe crease as a marker of coronary artery disease: the use of this sign in pre-operative assessment. *Anaesthesia* 2001;**56**:1160-2.

[16] Guyuron B, DeLuca L. Ear projection and the posterior auricular muscle insertion. *Plast Reconstr Surg* 1997;**100**: 457-60.
[17] Loomis A. *Drawing the head and hands. Vol. HT197*. Editors of Walter Foster; 1956.
[18] Brucker MJ, Patel J, Sullivan PK. A morphometric study of the external ear: age- and sex-related differences. *Plast Reconstr Surg* 2003;**112**:647-54.
[19] Bozkir MG, Karakaş P, Yavuz M, Dere F. Morphometry of the external ear in our adult population. *Aesthetic Plast Surg* 2006;**30**:81-5.
[20] Kalcioglu MT, Miman MC, Toplu Y, Yakinci C, Ozturan O. Anthropometric growth study of normal human auricle. *Int J Pediatr Otorhinolaryngol* 2003;**67**:1169-77.
[21] Ito I, Imada M, Ikeda M, Sueno K, Arikuni T, Kida A. A morphological study of age changes in adult human auricular cartilage with special emphasis on elastic fibers. *Laryngoscope* 2001;**111**:881-6.
[22] Farkas LG, Posnick JC, Hreczko TM. Anthropometric growth study of the ear. *Cleft Palate Craniofac J* 1992;**29**:324-9.
[23] Peck JE. Development of hearing. Part I: Phylogeny. *J Am Acad Audiol* 1994;**5**:291-9.
[24] Coleman MN, Ross CF. Primate auditory diversity and its influence on hearing performance. *Anat Rec A Discov Mol Cell Evol Biol* 2004;**281**:1123-37.
[25] Burrows AM, Waller BM, Parr LA, Bonar CJ. Muscles of facial expression in the chimpanzee (Pan troglodytes): descriptive, comparative and phylogenetic contexts. *J Anat* 2006;**208**:153-67.

B. Delas, Interne des Hôpitaux (benoitdelas@hotmail.com).
D. Dehesdin, Professeur des Universités, praticien hospitalier.
Service d'oto-rhino-laryngologie et chirurgie cervicofaciale, Centre hospitalier universitaire Charles Nicolle, rue de Germont, 76031 Rouen cedex, France.

Cualquier referencia a este artículo debe incluir la mención del artículo original: Delas B., Dehesdin D. Anatomie de l'oreille externe. EMC (Elsevier Masson SAS, Paris), Oto-rhino-laryngologie, 20-010-A-10, 2008.

Disponible en www.em-consulte.com/es

Algoritmos
Ilustraciones complementarias
Vídeos / Animaciones
Aspectos legales
Información al paciente
Informaciones complementarias
Autoevaluación

Este artículo comprende también el contenido multimedia siguiente, accesible en línea en www.em-consulte.com/es

1 autoevaluación

Cliquez ici

© 2012 Elsevier Masson SAS. Tous droits réservés. - Document téléchargé le 30/09/2012 par Pérez Diego (454435)